

## Versorgung einer Schatlücke mit subgingivalen Keramikimplantaten – ein Fallbeispiel

Von Dr. Igor-Michael Borrmann, Vera Neckermann *aktualisiert am 07.10.2010*

Im folgenden Beitrag stellt ein Kollege die Versorgung einer Schatlücke mit zwei zit-vario-z-Implantaten und die anschließende Versorgung mit Vollkeramik-Einzelkronen dar.

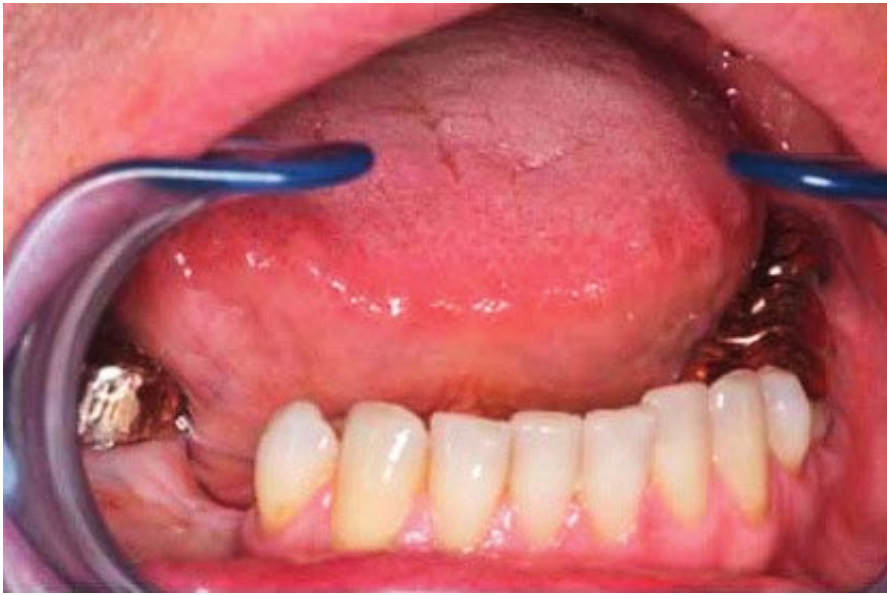

Abb. 1: Die Ausgangssituation.

Ein 46-jähriger männlicher Patient, Nichtraucher, von Beruf Heilpraktiker, stellte sich am 11.08.2009 in unserer Praxisklinik mit dem Wunsch nach einer metallfreien Implantatversorgung seiner Schatlücke im IV. Quadranten zum Ersatz der fehlenden Zähne 45 und 46 vor (Abb. 1). Drei Monate zuvor waren ihm alio loco die Zähne 45 und 46 mit Verlust der bukkalen Knochenlamelle gezogen worden.

### Planung

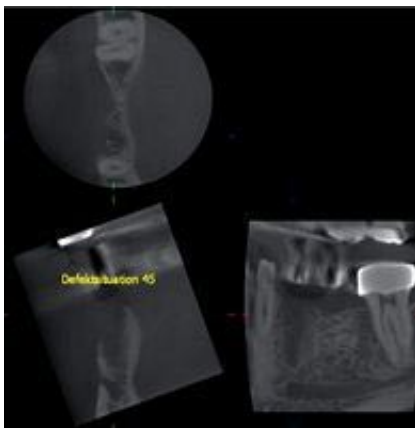


Abb. 2: Die DVT-Aufnahme zeigt die Defektsituation.530

Nach eingehender anamnestischer, klinischer und 3D-röntgenologischer Untersuchung des Patienten erfolgte eine ausführliche Beratung, Abwägung verschiedener Behandlungsalternativen sowie Erläuterung der jeweils notwendigen Behandlungsschritte, die zur Realisierung einer sowohl funktionell als auch ästhetisch erfolgversprechenden Lösung notwendig wären. Gemeinsam mit dem Patienten entschieden wir uns für die Schließung der Schatlücke mit zwei Implantaten (zit-vario-z-Implantate, Fa. Ziterion) und deren anschließende prothetische Versorgung mit Vollkeramik-Einzelkronen. Im DVT des betreffenden Unterkieferabschnitts zeigte sich, dass der ortsständige Knochen zwar in der Vertikalen zur Aufnahme von Implantaten ausreichend stark war, in der Horizontalen wies er jedoch ein erhebliches Substanzdefizit mit fehlender bukkaler Knochenlamelle auf (Abb. 2).

## Chirurgisches Vorgehen

Aus diesem Grund wurde am 5.10.2009 in einem ersten chirurgischen Eingriff ein etwa 10 x 8 x 2,5 mm (L, H, B) großer monokortikaler Knochenblock (MCB) aus der regio 48 entnommen und zum Ersatz der fehlenden vestibulären Knochenwand in regio 45, 46 mit einer Osteosyntheseschraube befestigt (Abb. 3). Der so adaptierte MCB wurde mit autonomen Spongiosaspänen aus der Spenderregion ergänzt und mit einer Titan-Pin-fixierten Membran (Bio-Gide) abgedeckt. In die Knochenentnahmestelle wurde zur Stabilisierung des Blutkoagulums ein Kollagenschwämmchen (Kollagenresorb) eingelegt.

Die postoperative Röntgenaufnahme zeigt die korrekte Position des MCB sowie die gewollte Überkontur des Knochentransplantates zur Kompensation der natürlicherweise auftretenden geringgradigen Knochenresorption (Abb. 4).

Drei Monate später war das Knochentransplantat vollständig mit dem ortständigen Knochen verwachsen, die bukkale Knochenlamelle war komplett wiederhergestellt und zeigte eine harmonische, anatomische Kontur in allen drei Ebenen.

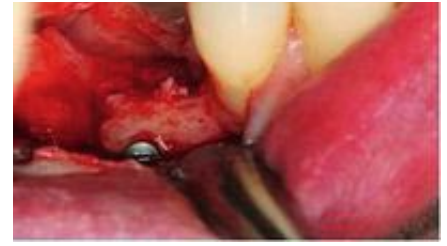

Abb. 3: Der mit einer Osteosyntheseschraube fixierte Knochenblock.

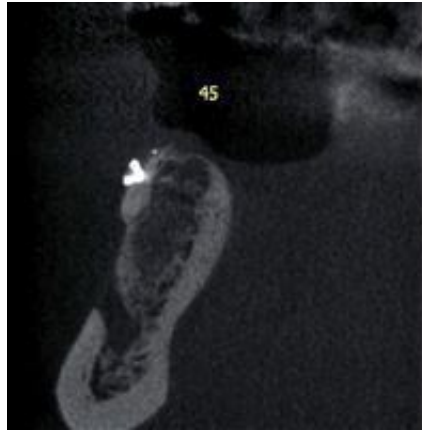
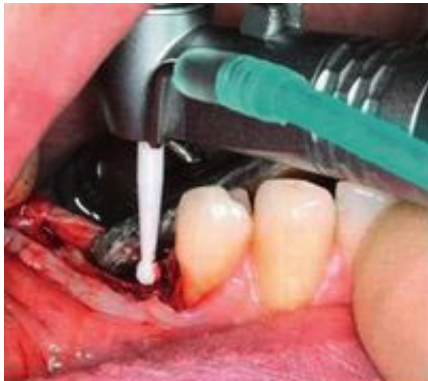

Abb. 4: Die DVT-Aufnahme zeigt den fixierten MCB.

In einer zweiten Operation erfolgte am 04.01.2010 zunächst die Entfernung der Osteosyntheseschraube und des Titan-Pins und im Anschluss daran die Implantatbohrungen mit speziellen ATZ-Keramikbohrern (Abb. 5 u. 6). Es wurden zwei Ø 4,0 mm Zirkonoxid-Implantate der Länge 11,5 mm leicht suprakrestal eingeschraubt und mit Verschlusskappchen versehen (Abb. 7). Die inserierten Implantate wiesen eine sehr gute Primärstabilität auf. Die Schleimhaut wurde über den Implantaten mit Einzelknopfnähten dicht vernäht.

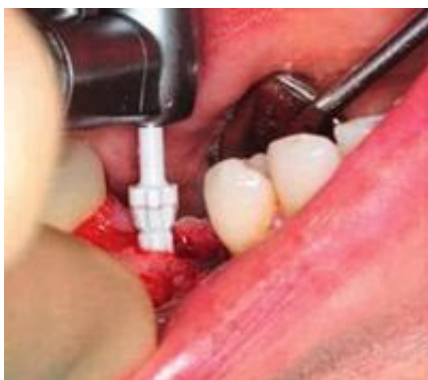

## Prothetische Versorgung

Nach dreimonatiger subgingivaler Einheilzeit der Implantate erfolgte am 06.04.2010 deren Freilegung. Die Schleimhaut über den Implantaten wurde mit Lochstanzungen entfernt, was vor allem am Implantat in regio 45 zu einer nicht unerheblichen Blutung führte (Abb. 8), die jedoch mit Fe<sub>3</sub>-Sulfat-haltiger Lösung rasch stillgelegt werden konnte (Abb. 9).

Nun wurde mithilfe von sogenannten Planungspfosten aus Kunststoff die passende Form und Angulation der gewünschten Zirkonoxidabutments ausgetestet und ausgewählt (Abb. 10).

Um zum Einkleben der Abutments eine möglichst vollständige Trockenheit im Innern der Implantate zu garantieren, erfolgte eine Spülung der Implantate mit Alkohol. Die Zirkonoxidabutments wurden dann mit RelyX-Unicem, einem speziellen, selbstadhäsiven Komposit-Befestigungszement, eingeklebt (Abb. 11).



Die Kontrollröntgenaufnahme nach Verklebung der Abutments zeigt zum einen deren korrekten Sitz, zum anderen wird distal am Implantat in regio 45 ein Zementrest sichtbar, der vor der Korrekturabformung noch entfernt wurde (Abb. 12 u. 13).

Während der beiden je dreimonatigen Einheilphasen nach Knochentransplantation und nach Implantation wurden auf Wunsch des Patienten die alten Goldrestaurationen durch Vollkeramikkronen ersetzt. Am 19.04.2010 wurden schließlich die im hauseigenen Labor gefertigten Vollkeramik- Einzelkronen mit RelyX-Unicem auf die Zirkonoxid- Abutments zementiert (Abb. 14).

Das Endergebnis ist sehr zufriedenstellend. Der Patient kommt mit den Versorgungsvorgängen hervorragend zurecht und erfreut sich am hochästhetischen Resultat der Behandlung.

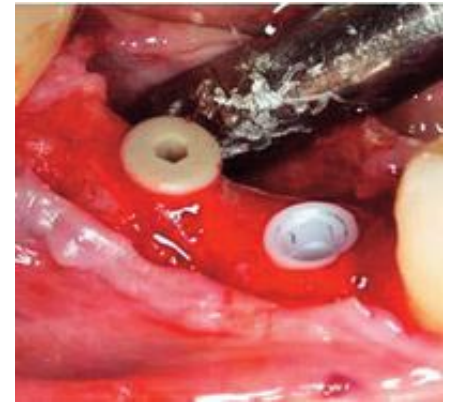


Abb. 7: Die vario-z-Implantate in situ, 45 ohne Verschlusskappe, 46 mit Verschlusskappe.

### Fotostrecke

